- Copyright - Il Pensiero Scientifico Editore downloaded by IP 3.137.170.183 Mon, 29 Apr 2024, 08:33:38

Un caso di sindrome "tako-tsubo-like" da stress

Paolo Sganzerla, Elena Perlasca, Bruno Passaretti, Emanuela Tavasci, Carlo Savasta

U.O. di Cardiologia, Humanitas Gavazzeni, Bergamo

Key words:
Left ventricular insufficiency; Stunned myocardium.

Transient left ventricular apical ballooning is a quite rare clinical event mostly described in the Japanese population. It is also known as tako-tsubo-like syndrome due to the peculiar shape on end-systolic left ventriculogram which is like a tako-tsubo, an ancient device used for trapping octopuses in the Japanese sea. The clinical features of this cardiomyopathy, which mimicked an acute coronary syndrome in an Italian 78-year-old man, are described. Acute left ventricular dysfunction with the typical left ventriculogram and normal epicardial coronary arteries followed an acute emotional and physical stress: the patient felt off his boat, while lifted well up above the water of a great Italian lake during routinary servicing, with consequent chest and head traumas. The combination of emotional and physical stress with the dive in the lake cold water could have caused a brisk and marked increase in catecholamines with possible direct myocardial injury. The occurrence of a rare case of a Japanese cardiomyopathy, also mentioned by a device used in sea-fishing, in an Italian patient following an accidental dive in a lake, appears at least peculiar.

(Ital Heart J Suppl 2004; 5 (12): 910-913)

© 2004 CEPI Srl

Ricevuto il 5 ottobre 2004; nuova stesura il 14 dicembre 2004; accettato il 16 dicembre 2004.

Per la corrispondenza:

Dr. Paolo Sganzerla

U.O. di Cardiologia
Humanitas Gavazzeni
Via Gavazzeni, 21
24125 Bergamo
E-mail:
paolo.sganzerla@gavazzeni.it

Il "ballooning" transitorio dell'apice del ventricolo sinistro è una rara forma di cardiomiopatia le cui prime descrizioni, infrequenti e sporadiche, risalgono a pochi anni addietro[1-8]. Al pari della cardiomiopatia ipertrofica apicale, questa patologia si sta caratterizzando come una forma la cui massima incidenza apparirebbe essere nella popolazione giapponese tanto che la descrizione, in letteratura, delle caratteristiche cliniche e fisiopatologiche è quasi esclusivamente merito di autori giapponesi[1-8]. Essa viene definita anche "tako-tsubo-like syndrome" perché le alterazioni cinetiche acute del ventricolo sinistro gli conferiscono una forma simile al cestello (tako-tsubo-like) usato un tempo dai pescatori giapponesi per catturare uno dei più diffusi molluschi d'acqua salata, il polpo. La sintomatologia dolorosa precordiale accompagnata a sopraslivellamento del tratto ST nelle derivazioni anteriori hanno, come correlazione angiografica, un aneurisma dell'apice del ventricolo sinistro con buona contrattilità dei segmenti basali in assenza di coronaropatia aterosclerotica dei rami epicardici. La presentazione clinica che richiama da vicino il quadro clinico di un infarto acuto[9] può spingere il paziente ad un esame coronarografico in regime d'urgenza.

Viene riportato un caso di questa cardiomiopatia prevalentemente giapponese, descritta anche con un'immagine che richiama la pesca in mare, esordita in un paziente in seguito ad un incidente nelle acque di uno dei principali laghi lombardi.

Caso clinico

Un uomo di 78 anni, con anamnesi cardiologica muta, in ottime condizioni generali ed abitudine a regolare attività sportiva, si presentava al pronto soccorso di un altro ospedale per dispnea e modesta precordialgia, pallido, sudato, con una ferita lacero-contusa occipitale. Il paziente, ben orientato nel tempo e nello spazio, riferiva di essere caduto, 1 ora prima, dall'altezza di circa 3 m, dalla propria barca in secca per lavori di manutenzione, nel lago sottostante e di avere battuto il dorso e il capo sul fondale senza aver perso coscienza. Era uscito da solo dall'acqua ed aveva camminato fino al proprio domicilio in stato di shock per circa 300 m.

Il quadro obiettivo cardiopolmonare era caratterizzato da tachicardia, incostante terzo tono apicale e broncospasmo diffuso; l'emogasanalisi arteriosa evidenziava significativa ipossiemia e il radiogramma del torace netta e diffusa accentuazione della trama vascolare con ombra cardiaca di aumentate dimensioni. L'ECG era carat-

- Copyright - Il Pensiero Scientifico Editore downloaded by IP 3.137.170.183 Mon, 29 Apr 2024, 08:33:38

terizzato da ritmo sinusale a 98 b/min con lieve sopraslivellamento del tratto ST nelle derivazioni anteriori (Fig. 1). Gli enzimi cardiaci, eseguiti a circa 2 ore dal trauma, mostravano un lieve aumento della troponina I (0.28 ng/ml, valori normali < 0.1 ng/ml) con gli altri indici di citolisi miocardica nella norma. Un ecocardiogramma mostrava discinesia del segmento apicale del setto interventricolare; ipocinesia dei restanti segmenti dell'apice del ventricolo sinistro con funzione sistolica globale depressa (frazione di eiezione 45%); assenza di versamento pericardico. Nel fondato sospetto clinico di un infarto miocardico acuto con controindicazione alla terapia trombolitica veniva impostato trattamento con furosemide, ACE-inibitore, nitroglicerina ed eparina in perfusione endovenosa e il paziente veniva trasferito al nostro centro per esame coronarografico d'urgenza. Alla ventricolografia sinistra era evidente il tipico aspetto del "ballooning" apicale con ipercinesia dei segmenti basali mentre i rami coronarici epicardici erano indenni da lesioni aterosclerotiche angiograficamente evidenti (Fig. 2); il TIMI frame count[10] indicava un rallentamento del flusso a carico di tutti e tre i principali rami coronarici. La sintomatologia accusata regrediva progressivamente nelle ore successive quando la comparsa di onda Q nelle derivazioni anteriori associata ad ulteriore incremento della troponina I e all'innalzamento degli altri indici di citolisi deponevano per l'evenienza di una modesta necrosi miocardica. Il paziente fu quindi dimesso in terapia con antiaggregante, betabloccante e ACE-inibitore. Dopo circa 1 mese, il tracciato elettrocardiografico si era normalizzato e l'ecocardiogramma mostrava un'acinesia limitata al segmento apicale del setto interventricolare con normale contrattilità dei restanti segmenti del ventricolo sinistro e recupero dalla funzione sistolica globale con frazione di eiezione 55%.

Discussione

Il riscontro di peculiari variazioni acute della cinetica ventricolare sinistra successivamente regredite nel giro di settimane, in corrispondenza di alterazioni elettrocardiografiche compatibili con un infarto miocardico acuto anteriore in un soggetto anziano con lieve o modesta sintomatologia toracica, soprattutto dopo un intenso stress fisico e/o psichico, con un quadro angiografico coronarico normale, configurano un quadro tipico di cardiomiopatia giapponese "tako-tsubo-like". La sempre maggiore diffusione dell'angioplastica primaria ha permesso, e permetterà, di riconoscere tempestivamente più casi di questa rara forma di cardiomiopatia, casi che altrimenti sarebbero stati irrimediabilmente misconosciuti se l'angioventricolografia fosse stata eseguita a distanza di tempo dall'evento clinico. Questa cardiomiopatia ha costituito il 2.2% dei casi presentatisi come sindrome coronarica acuta con sopraslivellamento del tratto ST nel 2002 e 2003 nella più recente casistica, seppure ridotta, di pazienti non giapponesi[11]. Per ciò che concerne l'etiopatogenesi della malattia, essa non appare legata con precisione ad un singolo fattore fisiopatologico, verosimilmente perché le casistiche studiate sono attualmente esigue. Nel caso giunto alla nostra osservazione, le peculiari alterazioni acute della cinetica ventricolare sinistra si sono verificate in un soggetto senza alcun fattore di rischio coronarico e senza precedente cardiovascolare alcuno. Ciò rende difficilmente inquadrabile la manifestazione clinica osservata in questo paziente in un quadro classico di necrosi miocardica non transmurale anterosettale correlata ad un interessamento aterosclerotico coronarico, seppure non angiograficamente evidente.

La combinazione di normalità dell'albero coronarico epicardico con il rallentamento del flusso nei tre ra-

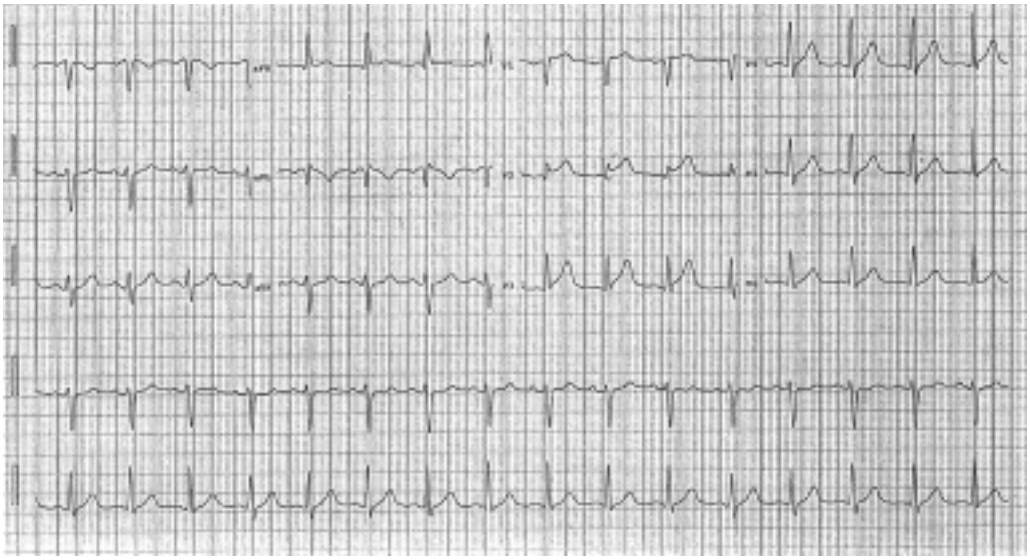

Figura 1. *ECG standard in pronto soccorso a circa 1 ora dall'insorgenza dei sintomi. Tachicardia sinusale e lieve sopraslivellamento del tratto ST nelle derivazioni anteriori. Gli elettrodi degli arti superiori sono invertiti.*

- Copyright - Il Pensiero Scientifico Editore downloaded by IP 3.137.170.183 Mon, 29 Apr 2024, 08:33:38

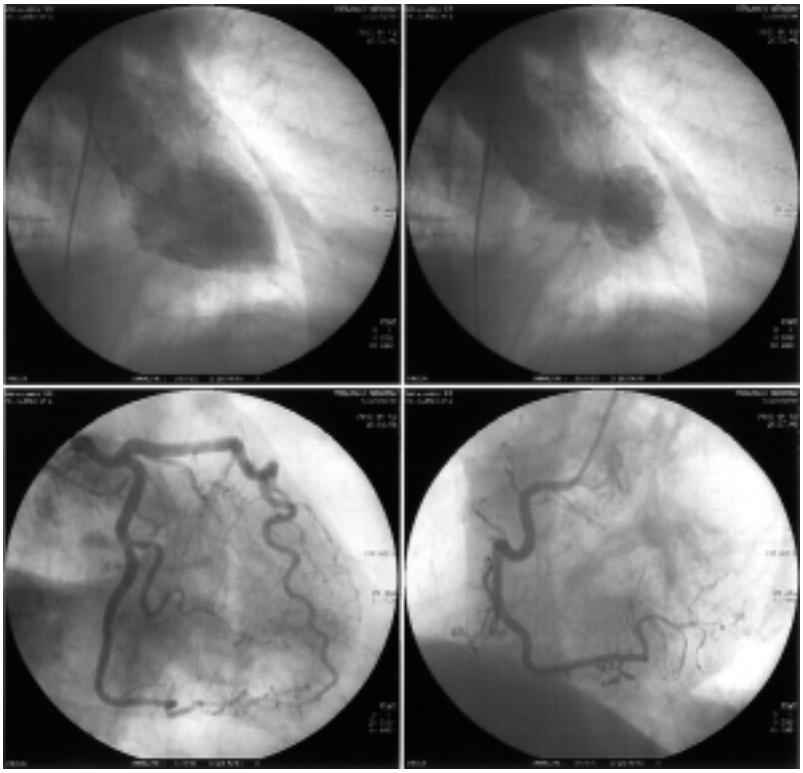

Figura 2. *Silhouette ventricolare sinistra* (pannelli superiori) *in diastole* (a sinistra) *e in sistole* (a destra)*: deformazione a pallone dell'apice ventricolare sinistro in telesistole. Normalità delle coronarie epicardiche* (pannelli inferiori).

mi principali, valutato con la conta dei fotogrammi, sarebbe compatibile con un disturbo della funzione del microcircolo; tuttavia non è noto se ciò costituisca la causa o sia l'effetto della discinesia dei segmenti apicali in questo tipo di pazienti[12]. Inoltre una valutazione della riserva di flusso con Doppler wire in alcuni pazienti con questa sindrome non ha evidenziato variazioni compatibili con alterazione del microcircolo[12]. Una delle caratteristiche salienti del caso giunto alla nostra osservazione è il violento stress fisico e psichico, caduta in acqua da considerevole altezza con traumi toracico e cranico sul fondo, che ha preceduto l'insorgenza del quadro clinico. Secondo Abe et al.[12], nel 94% dei casi è riconoscibile un intenso stress prima dell'insorgenza dei sintomi. Un brusco innalzamento della concentrazione delle catecolamine plasmatiche, come già riportato in alcuni soggetti con questa sindrome[13], eventualmente accentuato dalla repentina immersione in acqua fredda[14], può causare, attraverso un effetto tossico diretto, la disfunzione ventricolare transitoria così come è stato descritto in caso di emorragia subaracnoidea[15] o in corso di altre gravi malattie non cardiache[16]. Un simile "ballooning" apicale del ventricolo sinistro è stato ottenuto in ratti in risposta ad uno stress emozionale e prevenuto con la somministrazione di betabloccanti[17]. Le ragioni perché questo stunning miocardico post-catecolaminico si localizzi preferenzialmente all'apice del ventricolo sinistro possono essere oggetto di ulteriori studi fisiopatologici.

In conclusione, il quadro clinico illustrato, in un paziente di età avanzata senza precedenti cardiovascolari, di transitoria disfunzione del ventricolo sinistro dopo un evento stressante configura un tipico caso di sindrome "tako-tsubo-like"; curioso appare il fatto che il possibile evento scatenante di questa peculiare cardiomiopatia giapponese, rappresentata da un attrezzo (tako-tsubo) usato nella pesca in mare, sia un incidente accaduto nelle acque dolci di un grande lago lombardo.

Riassunto

Il "ballooning" transitorio dell'apice del ventricolo sinistro, rara forma di cardiomiopatia la cui massima incidenza apparirebbe essere nella popolazione giapponese, viene anche definita "tako-tsubo-like syndrome" perché le alterazioni cinetiche acute del ventricolo sinistro gli conferiscono, alla ventricolografia, una forma simile al cestello (tako-tsubo) usato un tempo dai pescatori di polpi nel mare giapponese.

Viene descritto il caso di un soggetto lombardo di 78 anni, senza fattori di rischio coronarico né precedenti cardiovascolari, che ha presentato un quadro clinico ed elettrocardiografico interpretato come da sindrome coronarica acuta con conseguente temporanea disfunzione del ventricolo sinistro, in seguito ad un intenso stress psico-fisico (caduta, da rilevante altezza, nelle acque di un grande lago lombardo). Il quadro an-

- Copyright - Il Pensiero Scientifico Editore downloaded by IP 3.137.170.183 Mon, 29 Apr 2024, 08:33:38

giografico coronarico è risultato caratterizzato da dilatazione palloniforme dell'apice del ventricolo sinistro senza alterazioni stenosanti dei principali rami coronarici epicardici. L'evoluzione elettrocardiografica, il modesto movimento enzimatico, il recupero della funzione contrattile e la pressoché totale scomparsa delle alterazioni della cinetica ventricolare dopo 1 mese sono elementi tipici di questa cardiomiopatia giapponese. La combinazione di stress psico-fisico improvviso e la brusca immersione nella fredda acqua lacustre possono avere determinato una violenta increzione catecolaminica con conseguente effetto tossico diretto miocardico. Il fatto che il possibile evento scatenante di questa peculiare cardiomiopatia, rappresentata da un attrezzo (tako-tsubo) usato nella pesca nel mare giapponese, sia un incidente accaduto nelle acque dolci di un grande lago lombardo appare quanto meno curioso.

Parole chiave: Insufficienza ventricolare sinistra; Miocardio stordito.

Bibliografia

1. Sato H, Tateishi H, Uchida T, et al. Tako-tsubo-type cardiomyopathy due to multivessel spasm. In: Kodama K, Haze K, Hon M, eds. Clinical aspects of myocardial injury: from ischemia to heart failure. Tokyo: Kagakuhyouronsya, 1990: 56-64.
2. Dote K, Sato H, Tateishi H, Uchida T, Ishihara M. Myocardial stunning due to simultaneous multivessel coronary spasms: a review of 5 cases. J Cardiol 1991; 21: 203-14.
3. Dote K, Mitsuda H, Ninomiya M, et al. Tako-tsubo cardiomyopathy (acute reversible catecholamine cardiomyopathy). In: Okada R, ed. Syndrome of cardiovascular disease, III. Tokyo: Nihon Rinsyoh, 1996: 166-9.
4. Ishihara M, Sato H, Tateishi H, et al. "Tako-tsubo" type cardiomyopathy. Kokyu-to-Junkan 1997; 45: 879-85.
5. Kawakami H, Matsuoka H, Koyama Y, et al. "Tako-tsubo" type cardiomyopathy due to acute myocarditis. Kokyu-to-Junkan 1998; 46: 913-7.
6. Kawai S, Suzuki H, Yamaguchi H, et al. Ampulla cardiomyopathy ("takotsubo" cardiomyopathy): reversible left ventricular dysfunction with ST-segment elevation. Jpn Circ J 2000; 64: 156-9.
7. Nyui N, Yamanaka O, Nakayama R, Sawano M, Kawai S. "Tako-tsubo" transient ventricular dysfunction: a case report. Jpn Circ J 2000; 64: 715-9.
8. Kurisu S, Inoue I, Kawagoe T, et al. Myocardial perfusion and fatty acid metabolism in patients with tako-tsubo-like left ventricular dysfunction. J Am Coll Cardiol 2003; 41: 743-8.
9. Tsuchihashi K, Ueshima K, Uchida T, et al, for the Angina Pectoris-Myocardial Infarction Investigations in Japan. Transient left ventricular apical ballooning without coronary artery stenosis: a novel heart syndrome mimicking acute myocardial infarction. J Am Coll Cardiol 2001; 38: 11-8.
10. Gibson CM, Cannon CP, Daley WL, et al. TIMI frame count: a quantitative method of assessing coronary artery flow. Circulation 1996; 93: 879-88.
11. Bybee KA, Prasad A, Barsness GW, et al. Clinical characteristics and Thrombolisis in Myocardial Infarction frame counts in women with transient left ventricular apical ballooning syndrome. Am J Cardiol 2004; 94: 343-6.
12. Abe Y, Kondo M, Matsuoka R, Araki M, Dohyama K, Tanio H. Assessment of clinical features in transient left ventricular apical ballooning. J Am Coll Cardiol 2003; 41: 737-42.
13. Kurisu S, Sato H, Kawagoe T, et al. Tako-tsubo-like left ventricular dysfunction with ST-segment elevation: a novel cardiac syndrome mimicking acute myocardial infarction. Am Heart J 2002; 143: 448-55.
14. Cuddy RP, Smulyan H, Keighley JF, Markason CR, Eich RH. Hemodynamic and catecholamine changes during a standard cold pressor test. Am Heart J 1966; 71: 446-54.
15. Kono T, Morita H, Kuroiwa T, Onaka H, Takatsuka H, Fujiwara A. Left ventricular wall motion abnormalities in patients with subarachnoid hemorrhage; neurogenic stunned myocardium. J Am Coll Cardiol 1994; 24: 636-40.
16. Sharkey SW, Shear W, Hodges M, Herzog CA. Reversible myocardial contraction abnormalities in patients with an acute noncardiac illness. Chest 1998; 114: 98-105.
17. Ueyama T, Kasamatsu K, Hano T, Yamamoto K, Tsuruo Y, Nishio I. Emotional stress induces transient left ventricular hypocontraction in the rat via activation of cardiac adrenoceptors: a possible animal model of "tako-tsubo" cardiomyopathy. Circ J 2002; 66: 712-3.